

De huid

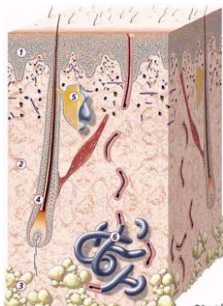
De huid is het omhulsel, dat het individu van de buitenwereld afgrenst. Dit orgaan beschermt tegen allerlei invloeden van buitenaf. Ze bestaat uit drie delen:


- Het bovenste (= buitenste) gedeelte wordt gevormd door de opperhuid: de epidermis.
- Daaronder ligt de lederhuid: het corium of de dermis. Deze lagen vormen in grote lijnen de huid.
- Het onderste gedeelte is het onderhuidse bindweefsel: de zogenaamde subcutis. (bindweefsel is weefsel dat dient tot verbinding en steun van andere weefsels en organen).

Onder de subcutis bevindt zich de vetlaag. In de huid bevinden zich ook huidaansluitingen: talgklieren, zweetklieren, haarwortels, plaatsen waar de nagels aangemaakt worden en het nagelbed. Deze structuren worden hieronder een voor een besproken.

Wat is de opperhuid (epidermis)?

De epidermis bestaat voor het grootste deel uit één type cel: de hoorncel of keratinocyt. De hoorncellen worden in de onderste laag (de basale laag) gevormd en schuiven van daaruit langzaam naar boven. Geleidelijk gaan ze over in een dode verhoornde cellaag, de hoornlaag, waar de cellen steeds losser tegen elkaar liggen. De verbinding tussen de afzonderlijke opperhuidcellen is van groot belang voor de bescherming van de huid, onder andere tegen uitdroging. De opperhuid is normaal slechts enkele tienden van een millimeter dik, waarbij de hoornlaag niet meer is dan een dun vliesje. Op plaatsen waar de huid veel eelt bevat, zoals de handpalmen en de voetzolen, is de hoornlaag extra dik.





Doordat de cellen in de basale laag zich voortdurend delen en deze uiteindelijk aan de bovenkant afschilferen, vernieuwt de opperhuid zich ongeveer één keer per maand. Het vermogen tot aanmaak van nieuwe cellen in de basale laag, maakt dat de huid bij een verwonding vrij snel dichtgroeit. De delingsactiviteit van de basale laag wordt door verschillende factoren bepaald.

Bij jonge mensen verloopt de celdeling sneller dan bij ouderen. De afschilfering aan het oppervlak is, behalve op het behaarde hoofd bij roos en bij bepaalde huidziekten zoals psoriasis (zie folder "Psoriasis"), gewoonlijk niet zichtbaar.

In de opperhuid bevinden zich behalve de hoorncellen nog pigmentcellen (melanocyten). Melanocyten liggen tussen de cellen van de basale cellaag; ze maken pigmentkorrels die via uitlopers worden overgedragen aan de keratinocyten. Het pigment van de pigmentkorrels, het melanine, bepaalt voor een belangrijk deel de kleur van de huid en beschermt ons tegen zonlicht. Hoe meer pigmentkorrels, hoe donkerder de huid.


De opperhuid vormt in zijn geheel een natuurlijke barrière tegen chemische stoffen en fysische invloeden zoals zuren, tegen uitdroging en beschadiging door zonlicht. De huid beschermt ons ook tegen het binnendringen van bacteriën, schimmels en virussen.

Wat is de lederhuid (cutis/dermis)?

De lederhuid is een 1-3 mm dikke bindweefsel laag. Deze bestaat voornamelijk uit bindweefselcellen, bindweefselvezels en een gelachtige grondsubstantie.

De onderkant van de opperhuid en de bovenkant van de lederhuid zijn niet vlak. De grens vertoont een sterk golvend patroon met in- en uitstulpingen waardoor beide lagen in elkaar grijpen en de opperhuid in de lederhuid verankerd ligt. De uitstulpingen van de lederhuid in de opperhuid zitten vol met hele kleine bloedvaatjes (haarvaatjes) en lymfevaatjes, van waaruit de bovenliggende opperhuid wordt gevoed en afvalstoffen worden afgevoerd. Meer naar onderen in de lederhuid bevindt zich een dicht vlechtwerk van grotere bloedvaatjes en lymfevaatjes.

Andere zenuwvezels verzorgen de talg- en zweetklieren, de spiertjes rond de haren en de bloedvaatjes. De bloedvaten in de huid zijn niet alleen verantwoordelijk voor de voeding (en zuurstofvoorziening) van de huid zelf, maar ook voor het regelen van de lichaamstemperatuur.





De huiddoorbloeding bepaalt in belangrijke mate de hoeveelheid warmte die aan de buitenwereld wordt afgegeven. De vezels in de huid bepalen de rekbaarheid en trekvastheid.

Hoe ouder de huid, des te minder rekbaar en trekvast deze is.

In de lederhuid bevinden zich ook talrijke zenuwuiteinden die de mens tast- pijn- en temperatuurzin verschaffen.


Wat is onderhuids bindweefsel (subcutis)?

Het onderhuidse weefsel bestaat voornamelijk uit vet. Het heeft een belangrijke functie als warmte-isolerende laag, energieopslagplaats en stootkussen.

Wat zijn talg- en zweetklieren?

De talgklieren zijn verspreid over de gehele huid, behalve op de handpalmen en de voetzolen. Zij liggen altijd naast een haarfollikel en monden daarin uit. Talg bestaat uit een mengsel van allerlei vette stoffen die de huid soepel houden en beschermen tegen uitdroging. Gemiddeld zijn er zo'n kleine honderd talgklieren op iedere vierkante centimeter. Op het midden van de borst en de rug, in het gezicht en op het behaarde hoofd loopt dit aantal op tot bijna duizend. Mensen met een hoge talgproductie hebben dan ook vaak last van vet haar.

Zweetklieren komen eveneens over het gehele lichaam voor. Er zijn twee soorten zweetklieren. De zogenoemde eccriene zweetklieren komen over het gehele lichaam voor en spelen een belangrijke rol bij het regelen van de lichaamstemperatuur. Bij emoties of nervositeit scheiden vooral de klieren in het gelaat en de handpalmen veel zweet af. De zweetklieren in de oksels en rond de geslachtsorganen, de zogenoemde apocriene zweetklieren, hebben een andere bouw en functie. In het dierenrijk spelen deze een belangrijke rol bij herkenning van de soort en het afbakenen van het leefgebied. Bij de mens staat die functie niet meer op de voorgrond, maar kan de geur seksueel prikkelend zijn.





Wat zijn haren en nagels?

Haren en nagels bestaan uit dood hoornmateriaal. Een haar ontspruit uit een zakje, dat samen met een talgklier een haarfollikel vormt. Met uitzondering van de lippen, de handpalmen en de voetzolen zijn er over het gehele lichaam haarfollikels te vinden.

Er zijn twee soorten haren: vellusharen en terminale haren (eindstadium van een haar).

De vellusharen zijn zeer fijne, niet gepigmenteerde donshaartjes van ongeveer 2-3 mm lengte. Onder invloed van geslachtshormonen veranderen de vellusharen, in de puberteit, in de oksels en de schaamstreek in dikkere gepigmenteerde terminale haren.


Bij de man ontstaat daarna ook terminale beharing in het gelaat, op de romp, de armen en de benen. We kennen een typisch mannelijk en vrouwelijk beharingspatroon, dat ontstaat onder invloed van de geslachtshormonen.

De haargroei heeft een cyclisch karakter. Elke haarfollikel heeft zijn eigen ritme met drie in tijdsduur wisselende perioden: een periode van groei (anagene fase), een overgangperiode (katagene fase) en een rustfase (telogene fase) waarna het haar uitvalt. Daarna begint de haarfollikel aan een nieuwe groeicyclus.

In tegenstelling tot de meeste zoogdieren lopen de cycli van de haarfollikels bij de mens niet gelijk. De mens kent geen periode waarop alle haren tegelijk uitvallen, behalve op vroege zuigelingenleeftijd.

Op het behaarde hoofd is de levensduur van een haar, behalve in het eerste jaar, twee tot zes jaar. Op de rest van het lichaam is de cyclus, behalve in het eerste jaar, korter. Van de 100.000 tot 150.000 haren op het menselijk hoofd bevindt 85% zich in de groeifase, 14% in de rustfase en 1% in de overgangsfase. De haren bevinden zich in verschillende stadia van ontwikkeling, waarbij een verlies van 50-100 haren van het behaarde hoofd per dag normaal is.

De nagels bestaan ook uit dood hoornmateriaal. De nagel groeit vanuit het nagelbed. Tussen de huid waar de nagel op rust, de nagelplaat, en de huid bevindt zich een dunne huidlaag (het eponychium of de cuticula) die een goede afgrenzing vormt met de buitenwereld. Het steeds terugschuiven van de nagelriem geeft een verhoogde kans op infecties.





De nagels van de vingers groeien ongeveer 3 mm per maand, terwijl de teennagels slechts 0,5-1 mm per maand groeien en er dus ongeveer een jaar of meer over doen om zich te vernieuwen.

Waarin verschilt de huid van een pasgeborene van die van een volwassene?

De huid van de pasgeborene verschilt enigszins van die van het oudere kind en de volwassene. De verschillen zijn echter alleen duidelijk bij het te vroeg geboren kind. Na de 4e levensweek is de huid van het kind geheel volwassen geworden. De dikte van de lederhuid van de pasgeborene is minder dan die van volwassenen.

De opperhuid en de hoornlaag van de te vroeg geboren baby is aanzienlijk dunner dan die van een baby die na een normale zwangerschapsduur van 9 maanden is geboren. Het onderhuidse bindweefsel is bij de pasgeborene nog niet volledig ontwikkeld en is beduidend dunner dan bij de volwassene. De haren zijn in de eerste levensmaanden in dezelfde ontwikkelingsfase. Het zeer jonge kind heeft in verhouding tot het gewicht een groter huidoppervlak dan de volwassene. Hierdoor heeft een klein kind het eerder koud of warm. Er kunnen bij jonge kinderen door de huid meer stoffen in het lichaam worden opgenomen. Ook kan een baby door het grotere huidoppervlak sneller afkoelen.

Meer informatie

Voor meer informatie over huidandoeningen en huidpatiëntenverenigingen kunt u kijken op www.huidpatienten-nederland.nl

U kunt ook bellen met de vereniging Huidpatiënten Nederland: (030) 282 3195.

Kijk ook eens op www.hagaziekenhuis.nl

© 2005 Nederlandse Vereniging voor Dermatologie en Venereologie

HagaZiekenhuis
Locatie Leyweg, Leyweg 275, 2545 CH Den Haag
Locatie Sportlaan, Sportlaan 600, 2566 MJ Den Haag

H08.001-02

